Check list para el diagnostico de osteomielitis en pacientes con heridas crónicas en Atención Primaria

Autores:

Linares Herrera, J P[1]*; Roig Calvet, O[2]; Balague Chorda A[1]; Saura Prades M[3]; Quilez Recio A[3]; Martinez Reyes A[3]

1 enfermero/a, 2 Directora Área Básica, 3 Médico de Familia. Lugar de trabajo: CAP L'Aldea-Camarles- L'Ampolla, SAP Terres de l'Ebre

Email de contacto: jplinares.ebre.ics@gencat.cat

Introducció:

- La osteomielitis es una de las complicaciones potenciales de heridas infectadas por contigüidad y donde el deterioro óseo se implanta y con un periodo de tiempo a partir de 2 semanas. Para realizar un correcto y adecuado diagnóstico de Osteomielitis, se necesita realizar una correcta historia clínica, una adecuada exploración y realizar distintas pruebas que nos llevaran al diagnóstico certero entre ellas la radiografía simple, pruebas de laboratorio como la Velocidad de Eritrosedimentacion (VES), la proteína C reactiva (PCR) y el recuento de glóbulos blancos, una biopsia o cultivo de fragmento óseo.

- **Objectius:** Identificar las diferentes pruebas para un correcto diagnóstico. Facilitar de manera sistemática las pruebas necesarias para diagnostico de la osteomielitis y derivar al paciente al nivel adecuado de atención sanitaria.

Material i mètodes: Check list para el diagnostico de osteomielitis

Prueba	Caso 1 Varón 72 años 3º dedo mano derecha		Caso 2 varón 74 años 1er dedo pie izquierdo		Caso 3 Varón 70 años 5º dedo pie derecho		Caso 4 Varón 60 años 1er dedo pie derecho	
Anamnesis:	Si		Si		Si		Si	
Exploración neurológica: neuropatía		No	Si		Si		Si	
Exploración Vascular: Isquemia		No	Si		Si		Si	
(PTB) Probe To Bone	+		+		+		+	
Radiología Simple signos osteomielitis	+		+		+		+	
Eritrosedimentación (VSG)-Sangre	-		* 66 mm (1 - 20)		24 mm (1 - 20)		17 mm (1 - 20)	
(PCR) Proteína C reactiva-Suero	* 9.12 mg/dL (<1)		4.43 mg/dL (<1)				2.14 mg/dL (<1)	
Leucocitos	Leucòcitos-Sangre 14.28 10^9/L (4 - 12.9)		Eosinòfils;fr.-Leucòcits * 4.2 % (<3)		Eosinòfils;fr.-Leucòcits * 4.8 % (<3)		Leucòcitos-Sangre 8.30 10^9/L (4 - 12.9)	
Hemoglobina glicada (A1c)-Sangre *	7.1 % (3.9 - 6.1)		6.2 % (3.9 - 6.1)		* 7.8 % (3.9 - 6.1)		8.2 % (3.9 - 6.1)	

Serie de casos clínicos en la consulta de atención primaria caso 1

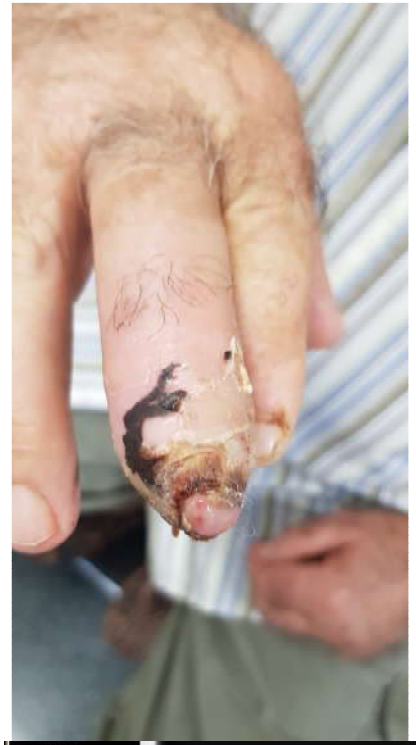

CASO 2

CASO 3

CARRACEDO GALAN^JUAN
14730444
BD 13/11/1948 (68y)
SD 24/03/2017
SerT 09:52:16
AcqT 09:52:16
Img 1 | 2
Ser 1 | 1
H
D
R
8 mAs
45 KV

BD 13/11/1948 (70y)
SD 11/03/2019
SerT 10:33:28
AcqT 10:33:28
Img 1 | 1
Ser 1 | 2
D
EN CARGA

CASO 4

- **Resultats:** Los datos de la historia clínica y exploración física que nos orientan a pedir las diferentes pruebas: Se observa que existe probe to bone positivo, radiología con afectación ósea y resultados analíticos sugerentes de infección y que nos orientan hacia una afectación ósea en todos los casos

- **Conclusions:** Se exponen diferentes casos clínicos donde se deja de manifiesto como seguir Check list para el diagnóstico de osteomielitis. El realizar la atención de forma sistemática en la consulta nos lleva a un diagnóstico certero y la posterior derivación a otro nivel asistencial para la resolución del problema.
- **Discussió:** Contrastamos los datos de la serie de casos con la bibliografía encontrada y existen una serie de coincidencias que nos da la oportunidad de realizar un correcto diagnóstico.